AUS DEM ZAHNÄRZTLICHEN INSTITUT DER UNIVERSITÄT BASEL.
KLINISCHE ABTEILUNG (HISTOLOGISCHES LABORATORIUM)
(VORSTEHER: PROFESSOR DR. O. MÜLLER)

ÜBER DAS VORKOMMEN VON BÜNDELKNOCHEN IN EINIGEN FÄLLEN VON OKKLUSIONSANOMALIEN

INAUGURAL-DISSERTATION

ZUR

ERLANGUNG DER DOKTORWÜRDE

DER

ZAHNHEILKUNDE

DER

HOHEN MEDIZINISCHEN FAKULTÄT

DER

UNIVERSITÄT BASEL

VORGELEGT VON

FLORIAN PRADER
AUS DAVOS

OKTOBER 1928

VERLAGSBUCHHANDLUNG JULIUS SPRINGER IN BERLIN. 1929

Von der medizinischen Fakultät Basel
genehmigt auf Antrag von Herrn Professor Dr. O. Müller

Basel, den 29. Oktober 1928

R. UNIV.
BIBLIOTHEEK
LEIDEN

Sonderabdruck aus „Deutsche Monatsschrift für Zahnheilkunde". 1929. 9. Heft

Digitized by the Internet Archive
in 2026

https://archive.org/details/IA41546712_0157

Aus dem Histologischen Laboratorium des Zahnärztlichen Institutes der Universität Wien (Leiter: Dozent Dr. *B. Gottlieb*) sind eine Reihe von Arbeiten über das Vorkommen von Bündelknochen erschienen. *G. Stein* und *J. Weinmann* haben den normal vorkommenden Bündelknochen und die physiologische Wanderung der Zähne beschrieben. Sie konnten nachweisen, daß im normalen Kiefer der Zahn nach mesial wandert und daß sich dabei die distale Alveolenwand kontinuierlich anbaut in Form des Bündelknochens, während mesial die Alveole stetig abgebaut wird. Diese Untersuchungen haben den Nachweis erbracht, daß bei der Verschiebung der Zähne ein Umbau in der Alveole stattfindet, und daß nicht etwa die Zähne mit der ganzen Alveole wandern, wie es von *Weski* und *Landsberger* angenommen wird.

In einer Arbeit, betitelt „das Knochenbild bei Störung der physiologischen Wanderung der Zähne", hat *J. Weinmann* das Vorkommen von Bündelknochen bei Störung der physiologischen Wanderung beschrieben. Er konnte nachweisen,

daß unter anderem die oberen Frontzähne neben der Mesialwanderung noch eine labiale Wanderung zeigen, d. h. es bildet sich Bündelknochen an der palatinalen Alveolenwand. Bei den unteren Frontzähnen verhält es sich gerade umgekehrt. Im weiteren fand *Weinmann*, daß die Lokalisation von Bündelknochen in der periapikalen Gegend darauf hinweist, daß der Zahn okklusal wandert, also aus der Alveole heraussteigt.

Ebenso beschrieb er die Lage des Bündelknochens beim Durchbruch der Zähne, bei der Aufrichtung und Kippung von Zähnen und Wurzeln, beim Wandern bzw. Heraussteigen der Zähne in die Extraktionslücke, bei der Drehung und Wanderung infolge diffuser Atrophie.

Im folgenden soll nun eine Reihe von Bildern des Alveolarknochens mit den Resultaten der obengenannten Arbeiten verglichen werden.

Wir haben in der vorliegenden Arbeit folgende Fälle herausgenommen:

1. Fall: ein Eckzahn oben links mit palatinaler Belastung.
2. Fall: ebenfalls ein Eckzahn mit palatinaler Belastung.
3. Fall: gekippter Eckzahn oben rechts in Infraokklusion.
4. Fall gekippter zweiter Prämolar unten links.

Diese Zähne zeigen folgende Röntgenbilder (Abb. 1—4):

Abb. 1.

Abb. 2.

Abb. 3.

Abb. 4.

Fall 1. Als 1. Fall wurde ein Eckzahn oben links der histologischen Untersuchung zugeführt.

Gestorben am 10. II. 1928, 22 Uhr.
Sektion: 11. II. 1928, 11 Uhr.
Alter: 81 Jahre.
Geschlecht: männlich.
Todesursache: Apoplexie, Hypostase, Pneumonia dextra.
Sektionsbefund: Gehirn mit alten apoplektischen Narben. Thrombus vena iliaca und vulminante Embolie.

Zahnbestand:	76	31	13	6
	76	321	1234	6

Zähne relativ fest, senile Atrophie, brauner Zahnstein.

Abb. 5 zeigt den linken oberen Eckzahn im Übersichtsbilde. Die Schliffläche der Abrasion an der Schneidekante zeigt deutlich die Richtung der Belastung. Die Krümmung der Wurzel nach distal hat es verhindert, den Zahn in seiner ganzen Länge zu treffen. Man sieht am Alveolarrand wie am Epithelansatz,

daß an der labialen Seite, also an der Druckseite der Durchbruch des Zahnes weiter fortgeschritten ist als palatinal. Ebenso zeigt der Alveolarknochen labial eine Randatrophie. Im weiteren findet man palatinal im unteren Drittel der Wurzel, d. h. in der Druckgegend relativ breite Sekundärzementapposition.

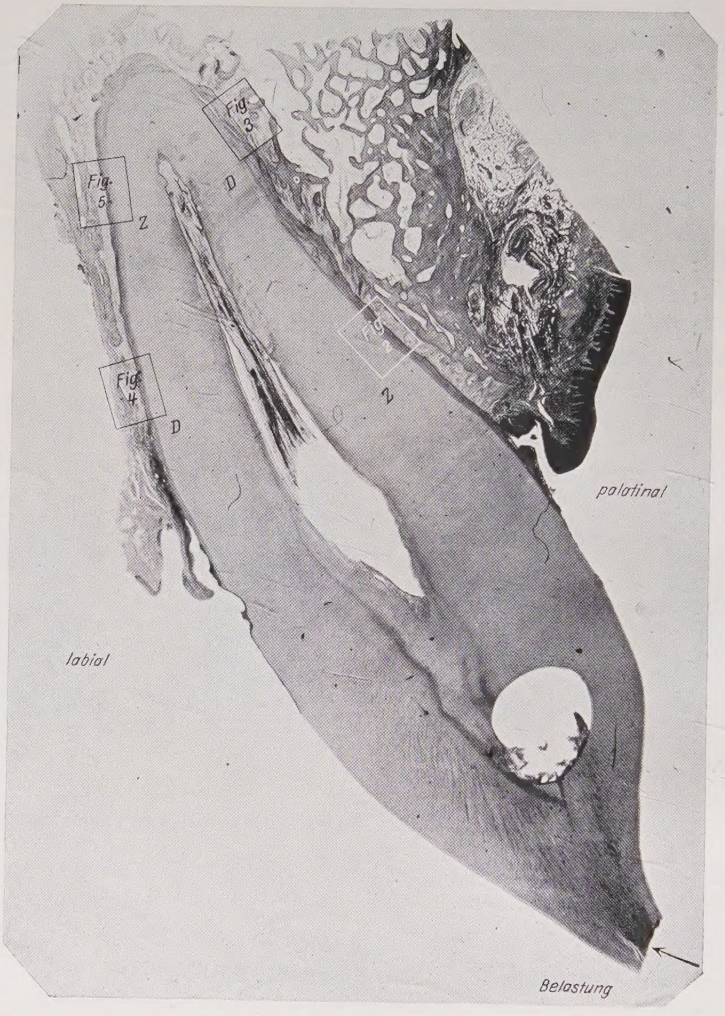

Abb. 5. Übersichtsbild. *D* = Druckgegend infolge der Belastung; *Z* = Zuggegend infolge der Belastung.

Diese Ablagerung sowie die ungleiche Durchbruchshöhe sind typische Zeichen der vertikalen Belastung (*Gottlieb*, Stomatologia **1923**, H. 4).

Labial im unteren Drittel der Wurzel, d. h. in der Gegend der Zugwirkung sieht man bedeutend weniger Zementapposition, dagegen stachelförmige Fortsätze, welche dem Verlauf der Ligamenta folgen. Es macht den Eindruck, als ob eine Verknöcherung des Ligamentansatzes erfolgt wäre. Dieser Befund deckt

sich mit den Befunden *Gottliebs*, welcher die stachelförmigen Zementhyperplasien im Verlaufe der Gewebsbündel auf Zug zurückführt.

Was die Lokalisation des Bündelknochens betrifft, so findet man ihn palatinal im oberen Drittel der Alveole, labial im unteren Drittel der Alveole und in der Gegend des Apex. Dies soll durch einige Bilder belegt werden.

Abb. 6 zeigt einen Ausschnitt aus der palatinalen Alveolenwand, in der Gegend der Zugwirkung. Man erkennt, daß die Alveole aus zwei Arten von

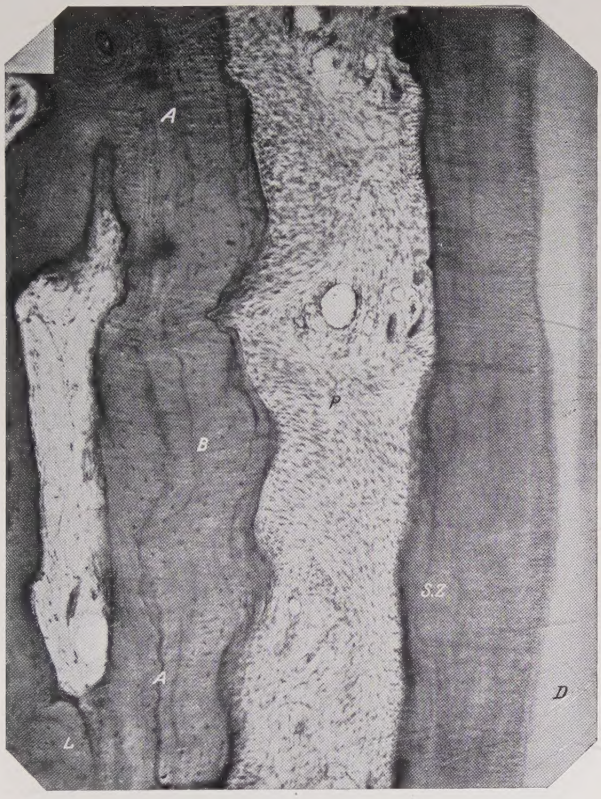

Abb. 6. Bündelknochen palatinal aus der Zuggegend. *A* = Grenze zwischen lamellösem Knochen (*L*) und Bündelknochen (*B*); *P* = Periodontium; *SZ* = Sekundärzement; *D* = Dentin.

Knochen aufgebaut ist, aus einer inneren Lage von Bündelknochen und einer äußeren Lage von lamellösen Knochen. Die Grenze zwischen lamellösem und Bündelknochen ist deutlich zu erkennen. Die Ansatzlinien des Bündelknochens verlaufen parallel zu der Alveoleninnenfläche. Dieser Knochen wurde in Etappen angebaut. Die Faserbündel des Aufhängeapparates sind in parallelen Zügen als Skarpeysche Fasern zu erkennen.

Weiter apikal, sobald man in die Gegend der Druckseite gelangt, so verschwindet der Bündelknochen (vgl. Abb. 7). Der Periontalspalt ist nun ein mehrfaches vergrößert und selbst der lamellöse Knochen ist an einzelnen Stellen abgebaut. Dagegen sieht man bedeutende kompensatorische Apposition von

Sekundärzement. Die bindegewebige Matrix des resorbierten Knochenbälkchens ist an einer Stelle noch deutlich sichtbar. Dort scheint das Periodont direkt mit dem Knochenmark in Verbindung zu treten. Dieses Bild entspricht ganz der diffusen Atrophie. Nach *Gottlieb* ist jede Verbreiterung des Periodontalraumes mit Ausnahme der Gegend des Alveolarrandes eine diffuse Atrophie. Als Ursachen die zu dieser diffusen Atrophie geführt haben, kann man die exogenen Ursachen (vertikale Belastung) oder die endogenen Ursachen (81 Jahre) heranziehen.

Abb. 7. Lamellöser Knochen palatinal, aus der Druckgegend. L = lamellöser Knochen; M = Knochenmark; A = atrophiertes Knochenbälkchen; P = verbreitertes Periodontium; SZ = sek. Zement.

Auch in diesem Falle wird der Schwund des Alveolarknochens primär, die Zementhypertrophie sekundär sein (*Gottlieb*).

Anders verhält es sich mit der Anordnung des Bündelknochens an der labialen Alveolenwand. Abb. 8, eine starke Vergrößerung der labialen Alveolenwand (der Gegenseite von Abb. 6), zeigt ein ganz anderes Bild. Hier auf der Druckseite fehlt der Bündelknochen vollständig. Die Alveolenoberfläche wird nur von lamellösen Knochen gebildet. Im Zement sind Resorptionen vorhanden.

Verfolgt man die labiale Alveolenwand apikalwärts, so lagert sich im unteren Drittel der Alveole wieder Bündelknochen ab. Diese Lokalisation entspricht

wieder der Zuggegend. In Abb. 9 sieht man eine starke Vergrößerung dieser Partie. Bündelknochen lagert sich wieder auf dem lamellösen Knochen auf. Die Ansatzlinien, ein Ausdruck der schichtenartigen Ablagerung, sind gut zu erkennen.

Auch dieses Vorkommen deckt sich mit der Annahme, daß die Lage des Bündelknochens in enge Beziehung zur Belastung und zur Wanderung zu bringen ist und daß er besonders in der Gegend des größten Zuges in der Alveole auftritt.

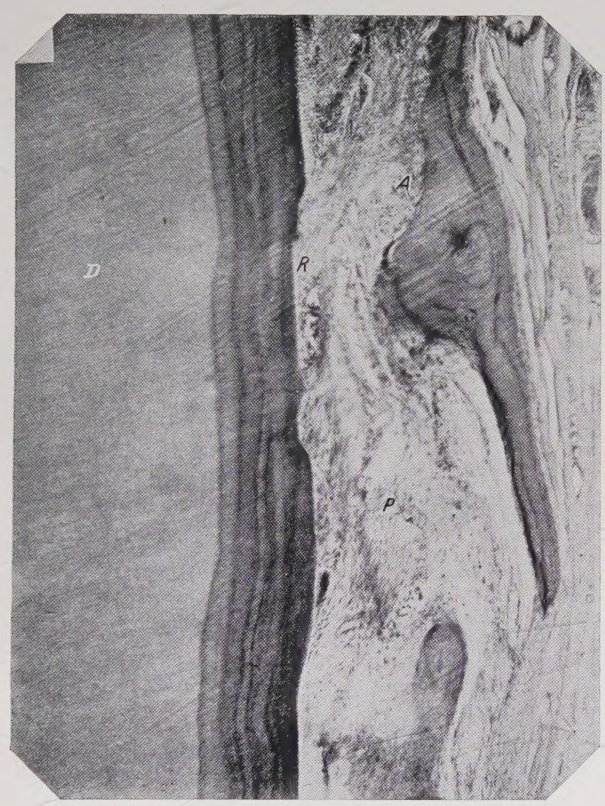

Abb. 8. Lamellöser Knochen labial aus der Druckgegend. D = Dentin; R = Resorption im sek. Zement. P = Periodont.; A = Abbau des lamellösen Knochens.

Fall 2. Ganz analoge Befunde konnten an einem anderen Zahne, ebenfalls am Eckzahn oben links, erhoben werden. Aus dem Sektionsprotokoll entnehmen wir folgende Daten:

Gestorben: 28. II. 1928, 14 Uhr.
Sektion: 29. II. 1928, 10 Uhr.
Alter: 58 Jahre.
Geschlecht: männlich.
Todesursache: Ileus duodeni.
Sektionsbefund: Dreifache Invagination bei Duodenalpolypen.
Folgekrankheit: Aspirationspneumonie.

Zahnbestand:	7 3	3 6
	4321	1234

Zähne fest, zeigen keine sichtbaren pathologischen Veränderungen.

Von diesem Gebisse wurde der obere linke Eckzahn samt seiner Alveole herausgesägt. Der Zahn wurde in palato-labialer Richtung geschnitten.

Abb. 10 zeigt den Zahn im Übersichtsbild. An der palatinalen Schneidekante sieht man die Abrasion, welche durch die Okklusion mit den unteren Frontzähnen entstanden ist. Die Abrasionsfläche wie der Leichenbefund gibt uns eine klare Vorstellung von der Art der Belastung des Zahnes. Der Zahn wurde von seinem

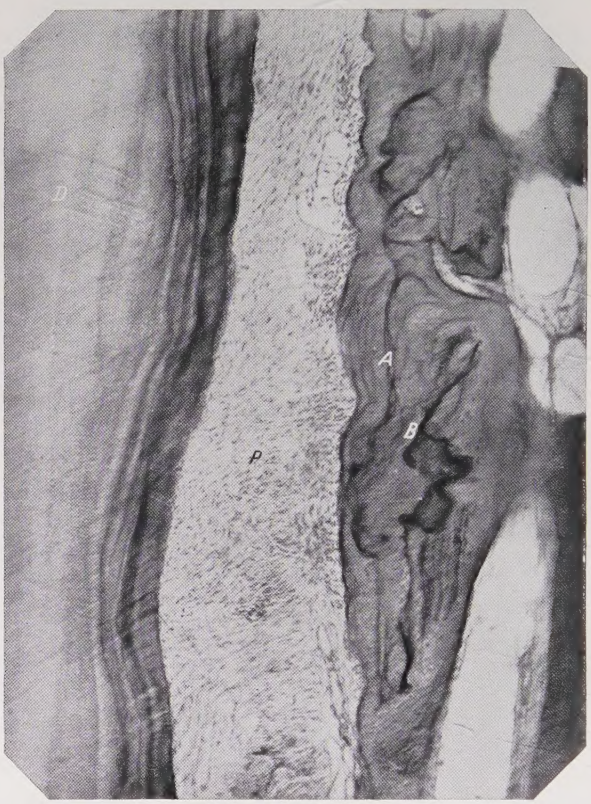

Abb. 9. Bündelknochen labial aus der Zuggegend. *B* = Bündelknochen mit Ansatzlinien (*A*); *P* = Periodont; *D* = Dentin.

Antagonisten an der palatinalen Schneidekante vertikal belastet. Ebenfalls für eine palatinale Belastung spricht der tiefe Epithelansatz labial.

Die Wurzelspitze ist palatinal abgebogen. Wir sehen speziell an der labialen Abbiegung vermehrte Sekundärzementapposition.

Die Apposition vom Bündelknochen beginnt palatinal kurz unter dem Alveolarrand und zieht sich in wechselnder Dicke bis zum oberen Drittel der Wurzel hin. Der Bündelknochen lokalisiert sich auch in diesem Fall vorwiegend in der Gegend der Zugseite.

Abb. 11 zeigt eine stärkere Vergrößerung der palatinalen Zugseite mit Bündelknochen. Man sieht die verschiedenen Ansatzlinien, welche darauf hinweisen, daß der Anbau auch hier in Etappen vor sich gegangen ist.

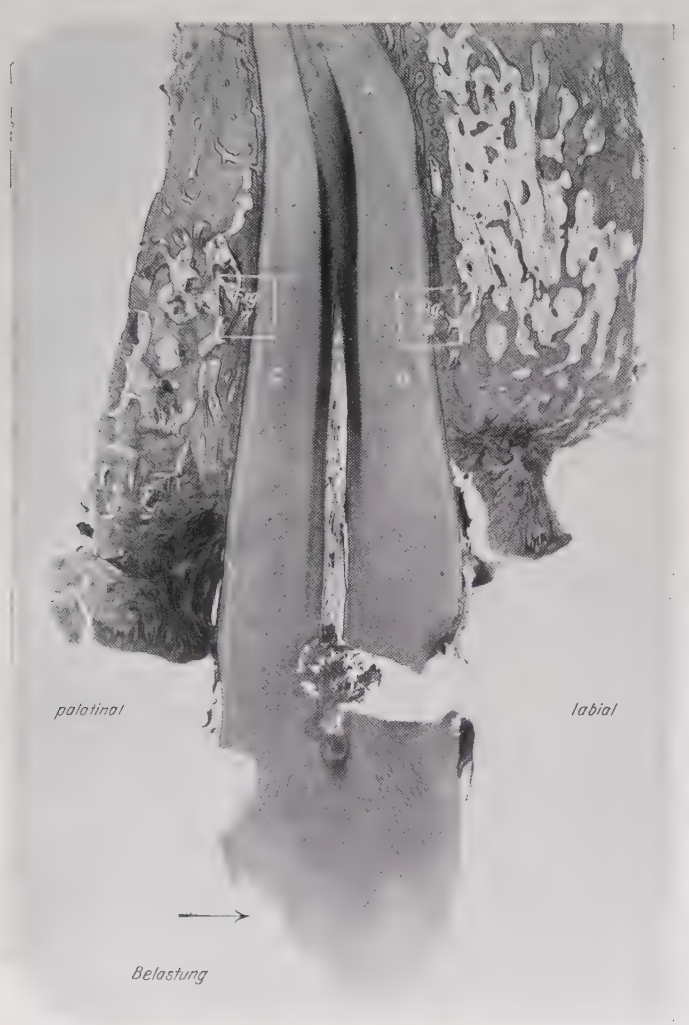

Abb. 10. Übersichtsbild. D = Druckgegend infolge der Belastung; Z = Zuggegend infolge der Belastung.

Vergleicht man mit diesem Bilde die gegenüberliegende Alveolenwand, so kann man nirgends Bündelknochen sehen.

Abb. 12 gibt einen Ausschnitt aus der labialen Alveolenwand, in der Höhe der Druckseite, wieder. Der lamellöse Knochen grenzt in seiner ganzen Länge an das Periodontium. An 2 Stellen sieht man im Knochen alte Resorptionen, welche sekundär wieder repariert wurden.

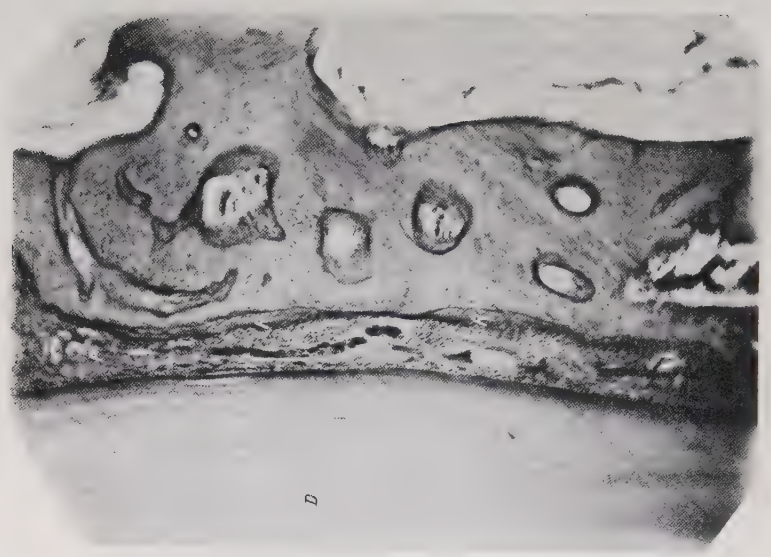

Abb. 12. Lamellöser Knochen labial, kein Bündelknochen. R = Resorption im lamellösen Knochen; P = Periodontium; D = Dentin.



Abb. 11. Bündelknochen palatinal in der Zuggegend. B = Bündelknochen; D = Dentin; P = Periodontium.

Die vorstehenden Untersuchungen der beiden Eckzähne führen also zu dem Schlusse, daß der *Bündelknochen* in wechselnder Ausdehnung hauptsächlich auf der *Zugseite* des Zahnes auftritt.

Bei beiden Zähnen ist die Ablagerung des Bündelknochens *auf der palatinalen Zugseite* viel größer als auf der labialen.

Dieses Phänomen ist dahin zu erklären, daß neben der Belastung des Zahnes auch noch das labiale Wandern der oberen Frontzähne bei der Apposition des Bündelknochens in Erscheinung tritt.

Abb. 13. Übersichtsbild des gekippten Eckzahnes.

Fall 3. Im weiteren sollen einige Schnitte durch einen halbretinierten und gekippten Eckzahn im Oberkiefer mit den angrenzenden Frontzähnen untersucht werden.

Wir entnehmen dem Sektionsprotokoll folgende Daten:

Gestorben: 13. II. 1928, 15 Uhr.

Sektion: 14. II. 1928, 9 Uhr.

Alter: 49 Jahre, männlich.

Todesursache: Pneumonie, Herzinsuffizienz.

Sektionsbefund: Pneumonie des rechten Unterlappens. Myokarditis.

Zahnbestand:	5	321		56
	76	4321	123	67

Von dieser Leiche wurden die oberen Frontzähne samt Alveolarknochen herausgesägt und der mikroskopischen Untersuchung zugeführt, nachdem ein Röntgenbild und ein Gipsmodell hergestellt wurde.

Abb. 13 zeigt das Übersichtsbild. Der Taschenboden des halbretinierten Eckzahnes befindet sich noch im Bereich der anatomischen Krone. Mesial ist erst die Hälfte der Krone durchgebrochen, während distal $^3/_4$ derselben. Der im Bilde sichtbare Raum zwischen Eckzahn und Nachbarzahn ist durch Wegfall des Schmelzes bei der Entkalkung entstanden. Aus dem hergestellten Röntgen-

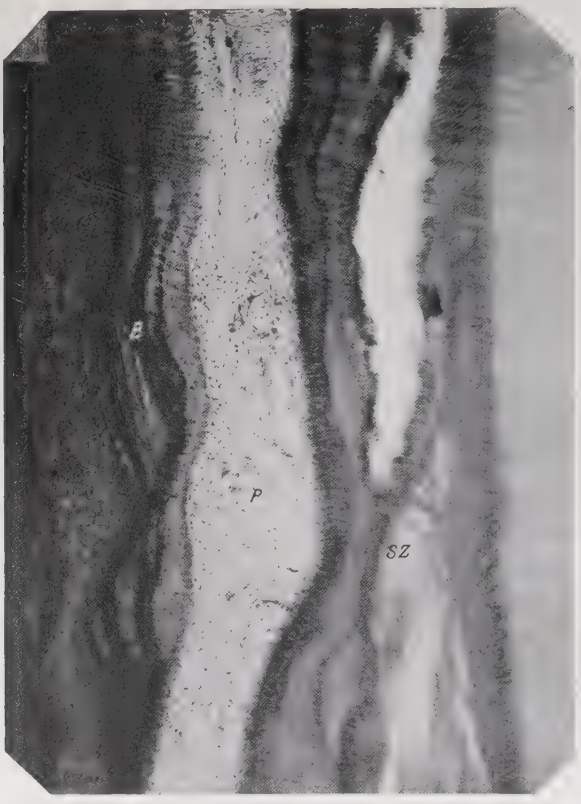

Abb. 14. Bündelknochen mesial. *SZ* = Sekundärzement; *P* = Periodontium; *B* = Bündelknochen.

bild und dem Gipsabdruck und dem tiefen Epithelstand distal kann man aber deutlich sehen, daß der gekippte Zahn bei seinem Durchbruch auf den mesialen Nachbarzahn auftrifft und so sekundär die Infraokklusion bedingt.

Eine gewisse Bedeutung verdient die Apposition von Sekundärzement. An der mesialen Wurzelwand findet man Zementhypertrophie in wechselnder Dicke auftretend, während distal es nur zur Bildung eines schmalen Streifens Sekundärzementes gekommen ist. Die Lokalisation bedarf sicher einer bestimmten Erklärung und soll nochmals mit der typischen Anlagerung von Bündelknochen besprochen werden.

Was das Peridontium anbetrifft, so besteht kein Unterschied in der Struktur. Eine Gliederung in Ligamente ist nirgends zu sehen. Das Periodont besteht zum größten Teil aus ungeordnetem Bindegewebe. Der Periodontalspalt ist bedeutend schmäler als bei den vollständig durchgebrochenen Zähnen, während die Zementapposition eher dicker erscheint. Dieser Befund deckt sich mit den Messungen von *E. Keller* (Stomatologia 1928). Er schreibt: „daß die retinierten Zähne ein dickeres Zement und einen schmäleren Periodontalraum haben als die danebenstehenden".



Abb. 15. Lamellöser Knochen distal. R = Resorption im lamellösen Knochen; D = Dentin; P = Periodontium.

Was die Lokalisation des Bündelknochens betrifft, so sieht man ihn an der ganzen Länge der mesialen Alveolenwand, um den Apex herum, und distal im unteren Drittel der Wurzel. Abb. 14 zeigt einen Ausschnitt der mesialen Alveole bei starker Vergrößerung. Die verschiedenen Ansatzlinien des Bündelknochens sind deutlich zu sehen. Aus ihrer Dicke kann man auf die Länge des zurückgelegten Weges des Zahnes schließen. Diese atypische Lokalisation des Bündelknochens eines funktionslosen, gekippten Zahnes wirkt sicher im Sinne der Aufrichtung.

Abb. 15 zeigt einen Ausschnitt aus der distalen Alveolenwand. Nirgends ist Bündelknochen zu sehen. Der lamellöse Knochen grenzt direkt an das Perio-

dontium. An 2 Stellen zeigt es breite Resorptionsbuchten. Das Sekundärzement ist im Bilde als gleichmäßig dünner Streifen sichtbar, während es an der mesialen Alveolenwand (Abb. 14) ein Mehrfaches dicker ist.

Der Abbau an der distalen Alveolenwand spricht ebenso für eine distale Wanderung, d. h. der Kippung entgegengesetzten Bewegung. Ähnliche Befunde fand auch *J. Weinmann* (Stomatologia **1926**, H. 5). Er beschreibt dort eine mesial gekippte Wurzel eines oberen ersten Molaren. Er schreibt: „Das

Abb. 16. Bündelknochen distal, in der Nähe des Apex. *B* = Bündelknochen apikalwärts breiter werdend; *Z* = Zementikel.

Zement dieser Wurzel ist allenthalben stark verdickt, ganz besonders aber an der mesialen Seite. Hier finden wir auch eine ganz ungewöhnlich breite Ausdehnung des Bündelknochens an der mesialen Wand."

Abb. 16 zeigt einen Ausschnitt der distalen Alveole in der Höhe der Wurzel, d. h. unterhalb der Kippungsachse. Auch hier sieht man deutlich die Ablagerung vom Bündelknochen. Wenn man die Ansatzlinien verfolgt, so kann man deutlich sehen, daß die Ablagerung apikalwärts immer breiter wird, d. h. es wird apikal mehr Knochen angebaut. Auch diese Lokalisation des Bündelknochens entspricht der Bewegung des Zahnes im Sinne der Aufrichtung.

Was die Apposition von Bündelknochen an den Alveolen der beiden Frontzähne betrifft, so finden wir hier ein physiologisch normales Bild. Abb. 17 zeigt links einen Ausschnitt aus dem Knochenseptum der beiden Zähne. Rechts und links vom Knochenseptum sieht man das Peridontium der beiden Zähne mit den typisch gerichteten Aufhängefasern. Betrachtet man aber das Septum, so sieht man an der distalen Wand des 1. Frontzahnes deutlich Bündelknochen. Auf der anderen Seite des Septums, an der mesialen Wand des 2. Frontzahnes ist

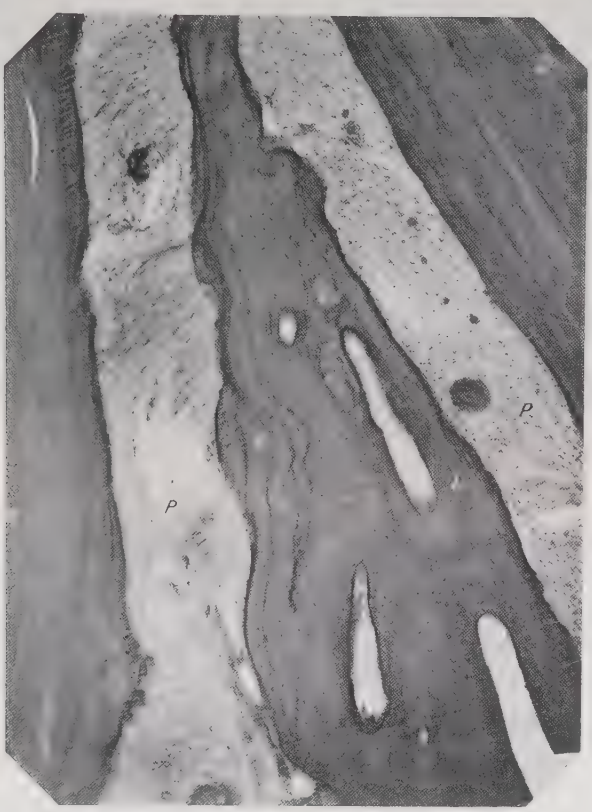

Abb. 17. Septum der beiden Frontzähne. D = Dentin; B = Bündelknochen; L = lamellöser Knochen; P = Periodontium.

kein Bündelknochen zu erkennen. Diese beiden Zähne müssen also in der mesialen Wanderung begriffen sein.

Als besonderen Befund müssen wir noch die gegenseitige Beziehung der Wurzeln des 1. und 2. bezeichnen. Beide Wurzeln kommen auf Periodontalbreite zusammen. Die Alveolenwand ist fast in ihrer ganzen Länge verschwunden. Die Ursache, die zur Atrophie führte ist sicher im mesialen Druck des gekippten Eckzahnes zu suchen. Abb. 18 und 19 zeigen die beiden Wurzeln mit ihrem gemeinsamen Periodont. An beiden Wurzeln sieht man gleichmäßige Resorptionen mit nachfolgenden Appositionen.

Abb. 18.

Abb. 19.

Zwei Wurzeln nur durch den Periodontalspalt getrennt. Weitgehende Symmetrie der Resorptionen und Appositionen. *PZ* – primäres Zement; *SZ* = sekundäres Zement.

Gottlieb beschreibt einen ähnlichen Fall (Fortschr. Zahnheilk. 4 [1928]): „Bei allen diesen Umbauvorgängen (bei Wurzeln, die nur durch ein Periodont verbunden sind) fand sich eine geradezu verblüffende Symmetrie, die darauf schließen läßt, daß die Resorptionen an allen Wänden eines begrenzten Raumes ganz gleichmäßig erfolgen, wenn die Qualität der Wände eine gleiche ist und die Ursache der Resorptionen außerhalb der Hartsubstanz liegt."

Über die Anlagerung von Bündelknochen in diesem Präparat kann man folgendes zusammenfassen:

Bei den beiden Frontzähnen lokalisiert sich der Bündelknochen auf die distale Alveolenwand. Diese Zähne bewegen sich mesial. Anders verhält sich der gekippte Eckzahn.

Das Verhalten des Knochens, der Anbau von Bündelknochen mesial und der Abbau von lamellösen Knochen distal kann man nur folgendermaßen erklären:

Der Zahn bewegt sich nicht nur gegen die Okklusionsebene, sondern auch in distaler Richtung, worauf der Anbau an der mesialen Alveolenwand hinweist. Der Zahn macht also eine der Kippung entgegengesetzte Bewegung. Da dieser Zahn noch nicht vollkommen durchgebrochen ist und nirgends in Okklusion steht, so kann in diesem Falle die *Bildung* von *Bündelknochen* nicht auf die Funktion zurückgeführt werden, wohl aber auf die *inneren Kräfte* des Alveolarknochens.

Fall 4. Ein ähnliches Knochenbild zeigt uns der nächste Fall. Es handelt sich um einen in die Extraktionslücke gekippten 2. Prämolar. Aus dem Sektionsprotokoll entnehmen wir folgendes:

Gestorben: 23. III. 1928, 10 Uhr.
Sektion: 24. III. 1928, 9 Uhr.
Geschlecht: männlich.
Alter: 86 Jahre.
Todesursache: Bronchopneumonie.
Sektionsbefund: Arteriosklerose, seniles Emphysem, stark vergrößerte Hypophyse.

Zahnbestand:

76	21	123	57

Der Oberkiefer ist zahnlos und zeigt starke Atrophie des Alveolarkammes. Die Zähne im Oberkiefer zeigen Paradentose mit Randatrophie und mäßigen Zahnstein.

Von diesem Unterkiefer wurde der Eckzahn und der 2. Prämolar links samt dem Alveolarknochen herausgesägt und histologisch untersucht. Die Zähne wurden in mesiodistaler Richtung geschnitten.

Abb. 20 zeigt das Übersichtsbild. Wir sehen den geraden Eckzahn mit einer Abrasion an der distalen Schneidekante und den gekippten 2. Prämolar. Dazwischen liegt die alte Extraktionslücke des 1. Prämolaren. Den letzten Rest kann man noch an der Umlegung des Epithels erkennen. Auch scheint die darunterliegende Spongiosa weniger dicht zu sein. Wahrscheinlich ist der 2. Prämolar nach der Extraktion des 1. Prämolaren in die Extraktionslücke gekippt worden.

Was nun die Belastung des gekippten Zahnes betrifft, so ist es sehr schwer, dieselbe zu ermitteln. Der zahnlose Oberkiefer mit dem stark atrophierten Alveolarfortsatz, läßt darauf schließen, daß der Zahn schon sehr lange ohne Antagonisten besteht, und daß sich das Knochenbild der Alveole in letzter Zeit *nicht* nach äußeren Belastungen, sondern nach den *inneren Kräften* umgeformt hat. Und daß der Zahn in letzter Zeit nicht belastet wurde, ersieht man auch aus dem

relativ stark fortgeschrittenen Zahndurchbruch. Die Taschentiefe ist mesial und distal ungefähr gleich. Um den Apex herum hat man starke Sekundärzementbildungen. Der Periodontalspalt ist relativ schmal.

Was die Apposition von Bündelknochen betrifft, so sieht man ihn längs der mesialen Alveolenwand und um den Apex herum. Abb. 21 zeigt einen Ausschnitt

Abb. 20. Übersichtsbild des gekippten Prämolaren.

der mesialen Alveolenwand. Die Ablagerung des Bündelknochens an den lamellösen Knochen ist deutlich sichtbar. Das Periodontium zeigt keine ausgeprägten Aufhängefasern. Die Sekundärzementapposition ist in deutlicher Schichtung von gleicher Dicke zu erkennen.

Abb. 22 zeigt einen Ausschnitt aus der distalen Alveolenwand (auf gleicher Höhe gegenüber von Abb. 21). Eine Ablagerung von Bündelknochen ist nicht

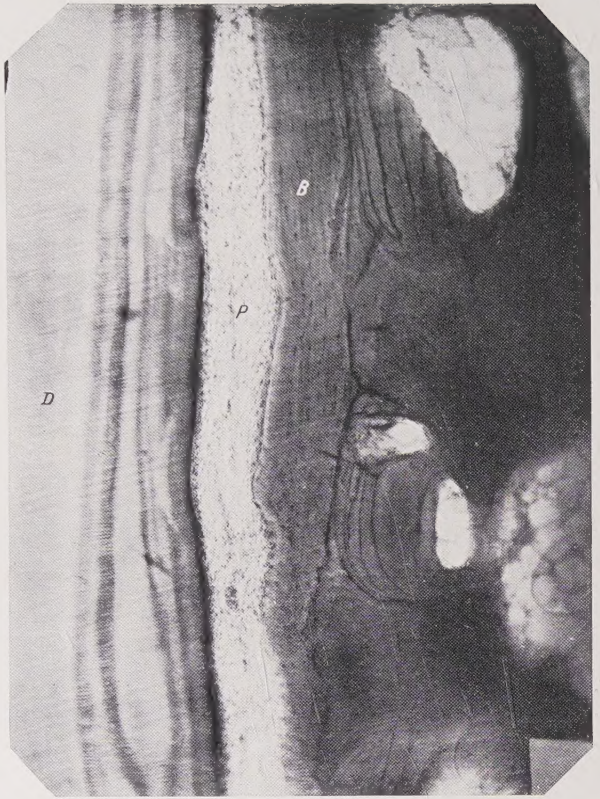

Abb. 21. Bündelknochen mesial. B = Bündelknochen; P = Periodontium; D = Dentin.

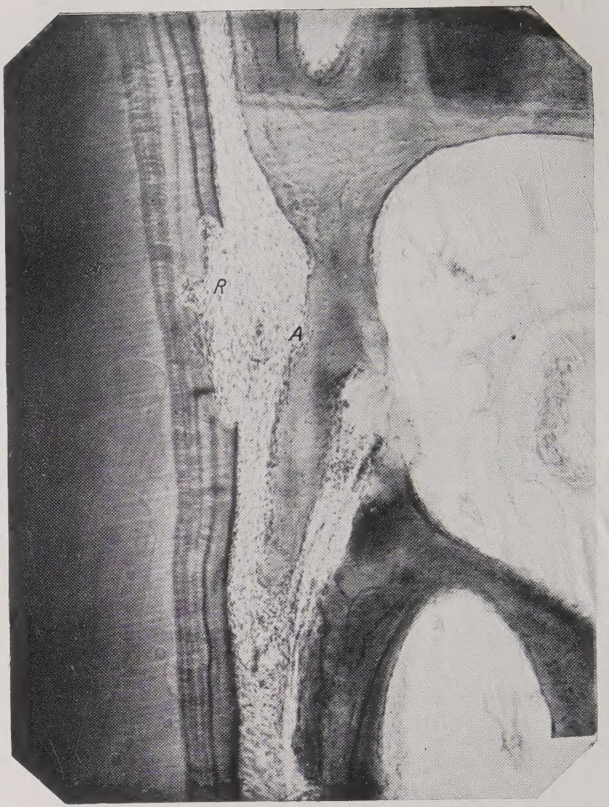

Abb. 22. Lamellöser Knochen distal. R = Resorption im Zement; A = Abbau von lamellösen Knochen.

zu erkennen. Dagegen sieht man im lamellöesn Knochen Andeutungen von Abbau. Der Periodontalspalt ist äußerst eng und zeigt auch an dieser Stelle keine ausgesprochenen Ligamentbildungen. Im Sekundärzement sieht man eine Resorptionsbucht.

Beim Studium des histologischen Bildes bekommt man den Eindruck, daß der Alveolarknochen sich distal abbaut, d. h. daß der Zahn nach distal wandert. Die Ablagerung des Bündelknochens mesial spricht für ein gleiches Verhalten des Zahnes. Auch hier wirkt die Anordnung des Bündelknochens im Sinne der *Aufrichtung* des Zahnes. Auch dieser Befund deckt sich mit demselben des vorher beschriebenen halbretinierten und gekippten Eckzahnes.

Beide Zähne sind gekippt und ohne Antagonisten. Bei beiden kann die Ablagerung von Bündelknochen nicht von der äußeren Belastung abhängen, sondern von bestimmten Kräften im Alveolarknochen. Bei beiden sehen wir, daß die Ablagerung von Bündelknochen im Sinne der Aufrichtung der Zähne erfolgt ist.

Herrn Professor Dr. *O. Müller* sei auch an dieser Stelle für seine Mithilfe mein aufrichtigster Dank ausgesprochen; ebenso dem Vorsteher des Basler Pathologischen Institutes, Herrn Professor *Rößle*, für die Überlassung des untersuchten Materials.

Literaturverzeichnis.

[1] *Gottlieb*, Diffuse Atrophie des Alveolarknochens. Stomatologia **1923**, H. 4. — [2] *Gottlieb*, Paradentalpyorrhöe und Alveolaratrophie. Fortschr. Zahnheilk. **4** (1928). — [3] *Stein* und *Weinmann*, Die physiologische Wanderung der Zähne. Stomatologia **1925**, H. 8. — [4] *Weinmann*, Das Knochenbild bei Störung der physiologischen Wanderung der Zähne. Stomatologia **1926**, H. 5. — [5] *Weinmann*, Histologische Untersuchung eines Kiefers mit Stellungsanomalien der Zähne. Dtsch. Mschr. Zahnheilk. **1927**, H. 13. — [6] *Weski*, Röntgenologisch-anatomische Studien aus dem Gebiete der Kieferpathologie. Vjschr. Zahnheilk. **1921**, H. 37. — [7] *Landsberger*, Histologische Untersuchungen über das alveolare Wachstum in seiner Beziehung zu der Entwicklung des Zahnkeimes. Dtsch. Mschr. Zahnheilk. **1923**, H. 14. — [8] *Müller*, Piorrea alveolare. Nova **1926**, Nr 11—12. — [9] *Kronfeld*, Die Zementhyperblasien an nichtfunktionierenden Zähnen. Stomatologia **1927**, H. 12. — [10] *Keller*, Histologische Befunde an antagonistenlosen Zähnen. Stomatologia **1928**, H. 2. — [11] *Hempel-Lang*, Marginale Paradentis. — [12] *Schwarz*, Über die Bewegung belasteter Zähne. Stomatologia **1928**, H. 1.

Curriculum Vitae.

Im Jahre 1902 in Davos geboren, wuchs ich daselbst unter der Pflege und Fürsorge meiner Eltern auf und konnte in Davos die Primarschule und die Sekundarschule besuchen. Im Herbst 1918 verließ ich das Elternhaus, um in Chur in die Bündnerische Kantonschule einzutreten. In fünf Jahreskursen absolvierte ich die III. bis VII. Klasse dieses Gymnasiums und konnte 1923 mit dem Reifezeugnis versehen Chur verlassen.

Die ersten drei Semester meiner nun folgenden Universitätsstudien bis nach Ablegung des ersten Propädeutikums (1925) absolvierte ich an der medizin. Fakultät in Bern, die folgenden zwei Semester, einschließlich Ablegung des zweiten Propädeutikums (1926), in Zürich. Meine weitern Studien führten mich nach Basel. An dieser Hochschule habe ich im Frühjahr 1928 das Schweizerische Staatsexamen als Zahnarzt bestanden.